



**UNIVERSIDAD DE CARABOBO  
FACULTAD DE CIENCIAS DE LA SALUD  
ESCUELA DE CIENCIAS BIOMÉDICAS Y TECNOLÓGICAS  
TSU IMAGENOLÓGÍA  
TRABAJO MONOGRÁFICO**



**VIRTOPSIA COMO AVANCE TECNOLÓGICO PARA LA UBICACIÓN DE  
PROYECTILES EN EL SERVICIO NACIONAL DE MEDICINA Y CIENCIAS  
FORENSES, VALENCIA-ESTADO CARABOBO**

**AUTORES:**

Hernández Andrés

Lara Rebeca

Peña Alfredo

**TUTOR ESPECIALISTA:**

Flores Frangy

**DOCENTE DE LA ASIGNATURA:**

Rodríguez Ana

Naguanagua, Octubre de 2016



**UNIVERSIDAD DE CARABOBO  
FACULTAD DE CIENCIAS DE LA SALUD  
ESCUELA DE CIENCIAS BIOMÉDICAS Y TECNOLÓGICAS  
TSU IMAGENOLÓGÍA  
TRABAJO MONOGRÁFICO**



**CONSTANCIA DE APROBACIÓN**

Los suscritos miembros del jurado designado para examinar el Informe Monográfico titulado:

**VIRTOPSIA COMO AVANCE TECNOLÓGICO PARA LA UBICACIÓN DE  
PROYECTILES EN EL SERVICIO NACIONAL DE MEDICINA Y CIENCIAS  
FORENSES, VALENCIA-ESTADO CARABOBO**

Presentado por los bachilleres:

Hernández, Andrés 24.300.089

Lara, Rebeca 23.419.651

Peña, Alfredo C.I: 24.969.615

Hacemos constar que hemos examinado y aprobado el mismo, y que aunque no nos hacemos responsables de su contenido, lo encontramos correcto en su calidad y forma de presentación.

Fecha: \_\_\_\_\_

\_\_\_\_\_  
Prof. José Núñez

\_\_\_\_\_  
Prof. Rossana Bosco

\_\_\_\_\_  
Prof. Yoseila Pérez



**UNIVERSIDAD DE CARABOBO  
FACULTAD DE CIENCIAS DE LA SALUD  
ESCUELA DE CIENCIAS BIOMÉDICAS Y TECNOLÓGICAS  
TSU IMAGENOLÓGÍA  
TRABAJO MONOGRÁFICO**



**VIRTOPSIA COMO AVANCE TECNOLÓGICO PARA LA UBICACIÓN DE  
PROYECTILES EN EL SERVICIO NACIONAL DE MEDICINA Y CIENCIAS  
FORENSES, VALENCIA-ESTADO CARABOBO**

**AUTORES:**

Hernández Andrés

Lara Rebeca

Peña Alfredo

**TUTOR ESPECIALISTA:**

Flores Frangy

**DOCENTE DE LA ASIGNATURA:**

Rodríguez Ana

**RESUMEN**

La presente monografía tuvo como propósito realizar un estudio de las herramientas aplicadas en la imagenología, por los expertos de radiología forense en el Servicio Nacional de Medicina y Ciencias Forenses (SENAMECF) de Valencia, analizando la importancia de la virtopsia como avance tecnológico y exponiendo sus ventajas y desventajas para la ubicación de proyectiles en el occiso. Esta investigación fue realizada bajo un diseño tipo documental descriptivo con modalidad monográfico, con la finalidad de dar a conocer, cuales son los estudios tecnológicos necesarios para la correcta aplicación de la virtopsia y poder visualizar de manera no invasiva la ubicación de proyectiles en la víctima con mayor eficacia, esto es debido a la capacidad de realizar un escaneo de toda la superficie del cuerpo en tres dimensiones, a través de la Tomografía Computarizada y la Resonancia Magnética, ayudando a la pronta detección de la causa de muerte del occiso y agilizando el proceso legal que sea referente al caso de estudio. Concluyendo así que a pesar de la existencia de equipos de rayos X en la morgue de Valencia se necesita una mayor tecnología como es la virtopsia para así analizar de manera más rápida, acertada y eficaz los resultados, que posteriormente ayudarán al médico forense a interpretar la causa de muerte de la víctima de manera más óptima.

**Palabras claves:** Autopsia, Proyectiles, Radiología Forense, Tomografía Computarizada, Virtopsia.



**UNIVERSIDAD DE CARABOBO  
FACULTAD DE CIENCIAS DE LA SALUD  
ESCUELA DE CIENCIAS BIOMÉDICAS Y TECNOLÓGICAS  
TSU IMAGENOLÓGÍA  
TRABAJO MONOGRÁFICO**



**VIRTOPSY AS TECHNOLOGICAL ADVANCE FOR THE UBICATION OF  
PROJECTILES IN THE NATIONAL SERVICE OF MEDICINE AND FORENSIC  
SCIENCE VALENCIA, CARABOBO STATE**

**AUTHORS:**

Hernández Andrés

Lara Rebeca

Peña Alfredo

**TUTOR SPECIALIST:**

FloresFrangy

**SUBJECT TEACHING:**

RodríguezAna

**ABSTRACT**

The present monography had the purpose of realize a study of the tools applied in imaging by forensic radiology experts at the national service of medicine and forensic science (SENAMECF) from Valencia, analyzing the importance of the virtopsy as technological progress and expose its advantages and disadvantages for the ubication of projectiles on the deceased. This investigation was executed under a descriptive documental design with monographic form, for the purpose to announce, which are the necessary technological studies for the correct application of the virtopsy and be able to visualize non-invasively way the ubication of projectiles in the victim with more efficiency, this is due to the ability to realize a scan of the entire surface of the body in three dimensions, by Computed Tomography and Magnetic Resonance, by helping early detection of the cause of death and expediting the legal process referent the case study. Concluding that in spite of existence of an x-ray equipment in the morgue of Valencia more technology is needed as the virtopsy, for analyze faster, successful and effective results, subsequently will help the forence medic to interpret the cause of death of the victim more optimally.

**Key words:** autopsy, projectiles, forensic radiology, computerized tomography, virtopsy.

## ÍNDICE

|  | <b>Pág.</b> |
|--|-------------|
| CONSTANCIA DE APROBACIÓN.....  | ii          |
| RESUMEN.....   | iii         |
| ABSTRACT.....  | iv          |
| INTRODUCCIÓN.....  | 1           |
| DESARROLLO.....  | 3           |
| La radiología forense como técnica en el análisis <i>post mortem</i> .....   | 6           |
| Virtopsia como herramienta imagenológica en el análisis <i>post mortem</i> y su aporte para la ubicación de proyectiles..... | 7           |
| Ventajas y desventajas de la virtopsia para la ubicación de proyectiles en el occiso.....                                    | 10          |
| CONCLUSIONES.....  | 11          |
| RECOMENDACIONES.....   | 12          |
| REFERENCIAS.....   | 13          |
| ANEXOS.....  | 16          |
| Anexo 1.....   | 17          |
| Anexo 2.....   | 18          |
| Anexo 3.....   | 19          |
| Anexo 4.....   | 20          |

## INTRODUCCIÓN

La Virtopsia o mejor conocida como autopsia virtual, consiste en la técnica que permite a partir de la Tomografía Computarizada y Resonancia Magnética, obtener imágenes tridimensionales de las estructuras internas del cuerpo. Es un procedimiento imagenológico de análisis interdisciplinario, que nace con la finalidad de aportar los nuevos avances tecnológicos de la radiología para el beneficio de las ciencias forenses. La idea de la autopsia virtual germinó en la mente del profesor Gil Brogdon en 1998, para modernizar su disciplina al descubrir una disminución del interés en las autopsias científicas a favor de las autopsias forenses.

Seguidamente, fue desarrollada en el año 2000 por Richard Dirnhofer, Director del Centro Médico Universitario de Berna, Suiza, con la hipótesis de que esta técnica de imágenes podría predecir hallazgos en autopsias brindando información adicional. Hasta ahora, el patólogo forense Michael Thali (director del programa de investigación forense de la Universidad de Berna), ha realizado más de cien de estas autopsias virtuales en los últimos tres años sin usar un sólo escalpelo. Aunque Thali explica que pasarán de diez a quince años antes de que este método se acepte, en algunos tribunales de Suiza ya se están presentando sus resultados, todo sin mancharse las manos.

Por otro lado, la principal aplicación de la virtopsia en el campo de la Patología Forense, es el estudio de las lesiones y de las causas de muerte del individuo, a través de la identificación de hematomas ocultos, traumatismos, asfixia, objetos extraños, estudio de impacto de proyectiles, así como la trayectoria intraorgánica de lesiones por armas de fuego o armas blancas, especialmente cuando el cuerpo presenta múltiples balas, la ubicación de los impactos explosivos, antecedentes de maltrato o muerte súbita del infante, convirtiéndose en una herramienta de suma utilidad en el esclarecimiento de casos legales.

Por consiguiente, esta investigación se basa en el análisis de las ventajas que puede tener la aplicación de la virtopsia como técnica imagenológica en la morgue del Servicio Nacional de Medicina y Ciencias Forenses, sobre los casos de muertes por heridas de proyectil, promoviendo de esta manera el crecimiento tecnológico en esta área de las ciencias para la

salud y criminalística, como es la radiológica forense que es de suma importancia, por su contribución como herramienta tecnológica que otorga una mayor cantidad de evidencia ya sea clínica o legal, ofreciendo un aporte social gracias a los datos que arrojan las imágenes pudiendo agilizar de esta manera los procesos penales que conlleven a la justicia a emitir un veredicto correcto.

Por otra parte, esta investigación ofrece una contribución científica y teórica al sustentar su contenido en los parámetros de las ciencias de la salud y criminalística, apoyándose en teorías y bases conceptuales que servirán de aclaratoria con respecto a la aplicación de los procedimientos de la virtopsia llevados a cabo por el imagenólogo, cumpliendo de tal manera el ejercicio de esta práctica lo más óptimo posible. Finalmente, el estudio aportará un enfoque metodológico en donde se dará a conocer, cuales son las herramientas y estudios tecnológicos necesarios, para la correcta aplicación de la virtopsia, y los beneficios que aporta para la medicina forense en Venezuela.

Este trabajo monográfico se enmarca en un diseño bibliográfico de investigación descriptiva tipo documental, donde se recolectó, seleccionó y analizó rigurosamente los datos que pudieran aportar la información necesaria en el estudio de la virtopsia como avance tecnológico para la ubicación de proyectiles en el Servicio Nacional de Medicina y Ciencias Forenses (SENAMECF) de Valencia-Edo. Carabobo. Para la obtención de la información necesaria se manejaron fuentes documentales como libros, periódicos, revistas médicas, y conferencias escritas; documentos fílmicos, como películas, diapositivas y documentos electrónicos como páginas web.

El propósito de esta investigación es analizar la importancia de la virtopsia como avance tecnológico para la ubicación de proyectiles en el SENAMECF, sin embargo para lograr este objetivo fue necesario dividir el estudio en tres unidades temáticas, que consisten en conocer las herramientas y estudios tecnológicos aplicados por los expertos de radiología forense en SENAMECF de Valencia; así como, describir la virtopsia como procedimiento o herramienta imagenológica en el análisis *post mortem*, para comprobar la causa de muerte por proyectiles y finalmente exponer las ventajas y desventajas de la virtopsia para la ubicación de proyectiles en el occiso.

## DESARROLLO

El análisis *post mortem* es un procedimiento de gran importancia en el momento de emitir el acta de defunción, el cual, debe tener clara la enfermedad principal y la causa de muerte, este proceso se desarrolla por medio de la autopsia, que tiene como propósito expresar la serie de investigaciones que se realizan sobre el cadáver, lo cual, requiere una exploración invasiva del cuerpo por medio de la disección. Existen dos clases de autopsia: clínica y judicial; donde la primera se puede definir como el conjunto de actos científico-técnicos que contribuyen en la investigación de muertes en las que el estudio clínico no ha sido suficiente para establecer el diagnóstico de la enfermedad causante<sup>1</sup>; por otro lado, la autopsia judicial, se refiere a la investigación legal de los procedimientos abiertos a consecuencia de muertes violentas o sospechosas de criminalidad<sup>2</sup>.

En referencia a lo anterior, es importante destacar que una de las principales causas de muertes violentas en el mundo es atribuida a los impactos de proyectiles por armas de fuego, que según las estadísticas aportadas por la Organización Mundial de la Salud (OMS), en algunos países de América Latina y el Caribe las tasas de homicidio más altas de los países en desarrollo, se estiman en 165.617 muertes. Tres cuartos de los cuales se cometieron con armas de fuego, lo que se traduce en 28,5 homicidios por cada 100.000 habitantes, más del cuádruple de la tasa mundial de homicidio (6,7 por 100.000) y más del doble de la tasa de los países en desarrollo de África, que tienen la segunda tasa regional de homicidio más alta del mundo (10,9 por 100.000)<sup>3</sup>.

En ese mismo sentido, en Venezuela, las cifras estimadas por homicidios en el 2015 fueron de 119,87 muertes violentas por cada 100.000 habitantes, tomando como referencia Caracas, donde el 80% de las mismas son ocasionadas por armas de fuego. Así mismo, en Valencia, se estima un aproximado de 72,31 muertes violentas por cada 100.000 habitantes<sup>4</sup>, saturando las morgues, lo que trae como consecuencia un alto porcentaje de casos sin resolver por falta de evidencias, esto debido a la escasez de herramientas y tecnologías aplicadas a los análisis forenses, para facilitar el proceso. En consecuencia, se precisa la utilización de técnicas que permitan un amplio estudio de los casos, como por ejemplo, la radiología forense, ya que se



enfoca en generar imágenes del interior del cuerpo mediante diferentes agentes físicos (rayos X, ultrasonidos, campos magnéticos, entre otros), para su posterior uso como una prueba objetiva y atemporal al momento de realizar la autopsia o para la búsqueda de evidencias.

Ante la situación planteada, la morgue del Servicio Nacional de Medicina y Ciencias Forenses (SENAMECF) de Valencia-Edo. Carabobo, ha implementado un equipo de Rayos X convencional que actualmente no está en funcionamiento, sin embargo, no sólo se necesita su próxima activación, sino también su actualización. Hoy en día existen avances tecnológicos en la radiología forense como la virtopsia (autopsia virtual), la cual es una herramienta complementaria para el estudio de cadáveres de forma no invasiva, ayudando a determinar la hora, el agente causal del fallecimiento, número de proyectiles, entre otros. Por esta razón, nace la necesidad de optimizar los procedimientos para la realización de autopsias legales con el fin de identificar con mayor precisión las diferentes causas de muerte del individuo, logrando así reconstruir de manera más eficaz el sitio del suceso.

Por otro lado, la virtopsia trae como beneficio directo, la extracción de información anatómica del occiso, sin necesidad de abrir el cuerpo, por lo tanto es una técnica no invasiva. A través de dicha herramienta se realiza un escaneo de toda la superficie del cuerpo en tres dimensiones utilizando diferentes técnicas radiológicas como la Resonancia Magnética Nuclear (RMN) y la Tomografía Computarizada (TC), que se le pueden dar un especial uso en las investigaciones del Cuerpo de Investigaciones Científicas Penales y Criminalísticas (CICPC), por muertes que involucren heridas por armas de fuego, logrando una visualización eficaz de los proyectiles en el cadáver, de esta manera facilitar el trabajo del patólogo forense para la descripción del motivo de muerte. Sin embargo, los equipos de RMN y TC utilizados para la realización de la virtopsia suelen ser de un costo elevado, dificultando su adquisición. Aunque es un tipo de estudio relativamente nuevo, está siendo aplicado en los países desarrollados, no así en Venezuela, donde se desconocen las técnicas para su aplicación.

En virtud a lo anteriormente descrito, el presente estudio pretende aportar información que destaque el valor diagnóstico de la virtopsia como aporte tecnológico para la ubicación de proyectiles en el área de radiología en la morgue del SENAMECF de Valencia, con el fin de

actualizar y mejorar los procedimientos para el descubrimiento de las causas de muerte en las víctimas ayudando agilizar el proceso legal.

En el año 2013, se realizó una investigación que tuvo como objetivo analizar la importancia de la imagenología forense como herramienta de identificación de personas fallecidas en catástrofes naturales, con el propósito de adiestrar al técnico imagenólogo para relacionar la radiología con la antropología forense y utilizar las herramientas que esta trae para la identificación de personas fallecidas. El cual tuvo como conclusión, que la radiología es un método de gran importancia para la medicina forense y actualmente constituye una rama de esta especialidad<sup>5</sup>. Dicha investigación servirá para el desarrollo de bases conceptuales, además de relacionar la imagenología forense como precursor de la virtopsia, aportando información sobre la importancia de la radiología como herramienta fundamental en los procedimientos de medicina legal.

Por otra parte en el año 2012, se publica una investigación presentada que tuvo como objetivo el análisis de las tomografías computarizadas de cadáveres, y su posterior correlación con la correspondiente autopsia convencional, evaluando la utilidad que en determinados casos aporta la virtopsia para dilucidar la causa de muerte así como las circunstancias que la acompañan; concluyendo de tal manera, que la autopsia virtual con Tomografía Computarizada Multicorte (TCM) es una herramienta que puede ser de gran utilidad a los forenses para dirigir la exploración del cadáver y así determinar la causa del fallecimiento<sup>6</sup>. En consecuencia, la publicación anteriormente mencionada se relaciona con el presente estudio, debido a que la temática referida coincide con la investigación, aportando información relevante y concreta de los avances de la virtopsia como herramienta para la medicina forense.

De igual forma en el año 2012, es realizada una publicación por medio de un congreso con el objetivo de comparar la autopsia virtual y la autopsia convencional, indicando las ventajas y desventajas de cada método, el cual, demuestra la utilidad de la tomografía multicorte en la medicina forense y manifiesta que es una valiosa herramienta que no solo sirve para el complemento del estudio, sino que en el futuro podría reemplazar en algunos casos a la autopsia tradicional en la investigación forense. Ofrece muchas ventajas al ser una técnica no

invasiva, rápida, objetiva, reproducible y de bajo costo<sup>7</sup>. Por esta razón, esta investigación aporta información de gran valor para el presente estudio, debido a su contenido altamente científico donde se complementan los datos relacionados a la autopsia virtual y la utilidad de la tomografía multicorte como técnica utilizada en la misma.

## **LA RADIOLOGÍA FORENSE COMO TÉCNICA EN EL ANÁLISIS *POST MORTEM***

El análisis *post mortem*, mejor conocido como autopsia, es la acción de ver por los propios ojos, con dos acepciones: examen anatómico de un cadáver y examen analítico minucioso<sup>8</sup>. Así mismo, este análisis se refiere a un examen médico de inspección y disección del cuerpo, para investigar las causas de muerte y de esta manera averiguar las patologías o circunstancias por las cuales fue afectado, como muertes por heridas de proyectiles, refiriéndose como proyectil a un objeto destinado a ser lanzado, arrojado o disparado a un blanco específico o con el objetivo de cumplir una trayectoria sin importar dónde caiga<sup>9</sup>. Cabe agregar, que por el avance tecnológico se han desarrollado diferentes técnicas que facilitan los procedimientos aplicados durante la autopsia, algunas de las cuales se derivan de la radiología forense.

De igual forma, la radiología forense es aplicada como técnica de complementación para la autopsia, que consiste en su aplicación médico-legal, como uno de los sistemas más simples y eficaces en el campo de la identificación personal, ya que el perfeccionamiento de la aparatología ofrece una amplia posibilidad práctica y rápida, en este campo del conocimiento científico<sup>10</sup>. En este sentido los estudios radiológicos son usados tanto en cadáveres y restos óseos (exhumaciones), como en otras estructuras que requieran ser evaluadas, obteniendo así imágenes radiológicas que puedan aportar hallazgos de interés criminalístico, tales como: proyectiles, proyección de la bala, cuerpos extraños, fracturas y elementos de identificación (como la edad ósea), los cuales ayudan a esclarecer un hecho punible. Sin embargo, en SENAMECF de Valencia-Edo. Carabobo sólo se dispone de un equipo de rayos X portátil (Ver Anexo 1) convencional como técnica auxiliar, un equipo digitalizador de imágenes (Ver Anexo 2) y una sala de radiología (VER Anexo 3).

## **VIRTOPSIA COMO HERRAMIENTA IMAGENOLÓGICA EN EL ANÁLISIS *POST MORTEM* Y SU APORTE PARA LA UBICACIÓN DE PROYECTILES**

Se pueden destacar las técnicas sofisticadas de radiología utilizadas con el propósito de optimizar el proceso de complementación y/o realización de la autopsia, que mezcla la tecnología radiológica y la medicina forense, desarrollando un método que permite elevar la capacidad de detectar y localizar con precisión las anomalías en la práctica forense de forma no invasiva, obteniendo como resultado la visualización de hematomas, trayectoria del proyectil, fracturas, heridas punzantes, derrames pleurales, isquemias, como también cuerpos metálicos<sup>6</sup>. Esta técnica se denomina virtopsia.

En este mismo orden de ideas, se denomina virtopsia al conjunto de procedimientos de análisis y proceso de imagen (API) con finalidad forense, que puede realizarse sobre ficheros obtenidos mediante radiología digital, tales técnicas tienen aplicaciones en Patología y también en Clínica Forense<sup>11</sup>. La virtopsia usa las técnicas de API sobre imagen digital procedente de dispositivos radiológicos de imagen, principalmente la TC y la RMN que serán almacenadas posteriormente en ficheros, como por ejemplo DICOM, el cual, es un sistema de almacenamiento y comunicación de imágenes médicas, ordenadas por un fichero de índice.

Muchos equipos de TC y RMN disponen de software propio capaz de realizar estas tareas, incluso mediante reconstrucciones tridimensionales, estos ficheros permiten la fácil manipulación de las imágenes y sus posibles reconstrucciones tridimensionales 3D. Estas reconstrucciones de las estructuras anatómicas, se pueden realizar a pesar del estado físico del cadáver y así tener una apreciación adecuada del mismo y una visualización completa del individuo para obtener la identificación de los occisos que se encuentran en un estado irreconocible.

La Tomografía Computarizada por su parte, es uno de los estudios pertinentes a la virtopsia, es un método de diagnóstico por imágenes que utiliza radiación ionizante para crear imágenes transversales del cuerpo. Las técnicas aplicadas dependerán del modelo del equipo, la cantidad de detectores y cantidad de tubos de Rayos X, lo que va determinar el espesor de corte para la

reconstrucción de la imagen<sup>12</sup>. De igual forma, el término tomografía computarizada, (CT o TC), puede referirse básicamente a un procedimiento computarizado de imágenes en el que se proyecta un haz angosto de rayos X a un paciente y se gira rápidamente alrededor del cuerpo, produciendo señales que son procesadas por la computadora de la máquina para generar imágenes transversales (cortes) del cuerpo. Estos cortes se llaman imágenes tomográficas y contienen información más detallada que los rayos X convencionales<sup>13</sup>.

A diferencia de una radiografía convencional que utiliza un tubo fijo de rayos X, un escáner de TC utiliza una fuente motorizada de rayos X que gira alrededor de una abertura circular de una estructura en forma de dona denominada Gantry. Durante un escaneo por TC, el paciente permanece acostado en una cama que se mueve lentamente a través del Gantry, mientras que el tubo de rayos X gira alrededor del paciente, disparando haces angostos de radiación a través del cuerpo. Además, en lugar de una película radiográfica, los escáneres de TC utilizan detectores digitales especiales, localizados directamente al lado opuesto de la fuente del tubo de rayos X. Cuando la radiación sale del paciente, es captada por los detectores y transmitidos a una computadora. Las computadoras utilizadas en TC, realizan técnicas matemáticas para construir un corte de imagen 2D del paciente. El proceso de escaneo por rayos X se repite para producir otro corte de imagen y continúa hasta que se recolecta el número deseado de corte, que permite la realización de imágenes 3D del cuerpo.

La TC es una excelente herramienta para potenciar la autopsia tradicional y puede, en el futuro, reemplazarla en ciertos casos. La principal ventaja de un análisis por TC previo a la autopsia, es que proporciona información adicional certera a la autopsia tradicional. Es importante resaltar, que gracias a la TC se obtiene una mejor visualización de los proyectiles, debido a que es un metal y su densidad es mayor, por esto posee una mayor absorción de rayos X en comparación con el hueso y el tejido blando. En los casos de disparos, una evaluación por TC puede mostrar los proyectiles en el cuerpo, ayudando en la reconstrucción de homicidios y logrando una localización exacta de las balas (Ver Anexo 4)<sup>14</sup>.

En el momento de realizar el procedimiento de posicionamiento del cuerpo en el equipo de TC, se debe colocar al paciente encima de la mesa radiológica, tomando en cuenta ciertas medidas preventivas, para evitar la contaminación del tomógrafo y se transporta el cuerpo protegiendo la identidad de la persona fallecida durante el examen *post mortem*, cada occiso debe estar envuelto en dos bolsas para cadáveres libres de artefactos y al momento de terminar el estudio se debe realizar la limpieza necesaria a la mesa del tomógrafo para su posterior uso. La Resonancia Magnética por otro lado, es un examen imagenológico que utiliza imanes y ondas de radiofrecuencia para crear imágenes del cuerpo.

La Imagen por Resonancia Magnética es una tecnología de imágenes no invasiva que produce imágenes anatómicas tridimensionales detalladas, sin el uso de la radiación dañina (radiación ionizante). Se basa en una tecnología sofisticada que estimula y detecta el cambio en la dirección del eje de rotación de protones que se encuentran en el agua que compone los tejidos. Por su parte, La RMN emplea imanes poderosos que producen un potente campo magnético que obliga a los protones en el cuerpo a alinearse con ese campo. Cuando se pulsa una corriente de radiofrecuencia a través del cuerpo del paciente, los protones son estimulados y giran fuera de equilibrio, luchando contra la fuerza del campo magnético<sup>15</sup>.

Al momento de aplicar la RMN para el estudio de un occiso, se deben envolver en dos bolsas para cadáveres para evitar contaminar la mesa del resonador, revisar que el cuerpo no contenga ningún material metálico para el cuidado del equipo antes del examen. Luego se procede a escanear cabeza, tórax, abdomen, y, según el caso, otras zonas del cuerpo (por ejemplo, extremidades lesionadas) con el objetivo de obtener imágenes en planos coronales, sagitales y axiales a través de diferentes secuencias<sup>16</sup>. Sin embargo, a pesar de que RMN es una técnica utilizada en la virtopsia, sólo se puede utilizar como estudio complementario en occisos fallecidos por armas de fuego, que se les hayan retirado previamente los fragmentos o restos de los proyectiles, esto es debido a que el resonador posee un fuerte campo magnético, atrayendo así mismo este tipo de metales y ocasionando daños al equipo.

## **VENTAJAS Y DESVENTAJAS DE LA VIRTOPSIA PARA LA UBICACIÓN DE PROYECTILES EN EL OCCISO.**

En consecuencia, la virtopsia a través de la TC presenta ventajas ante el estudio de proyectiles en el cadáver, permitiendo determinar el número de proyectiles que no se pueden visualizar a simple vista, identificando los orificios de entrada y salida de las balas, además, señala la posible trayectoria, debido a que este puede dejar fragmentos metálicos que serán identificados por su densidad. Otra ventaja que presenta es la determinación del probable calibre del proyectil refiriendo con esto al diámetro de su base<sup>17</sup>. El mayor inconveniente de la TC *post mortem* es la falta de captación de contraste iodado por vía intravenosa después del paro circulatorio, lo que hace que el análisis del parénquima y la lesión vascular sea mucho más difícil, menos sensibles y menos específico.

Por otra parte, la RMN como estudio complementario aporta grandes ventajas donde ofrece una mayor visualización de la anatomía del occiso y las causas clínicas de muerte. Sin embargo, por ser un equipo que trabaja con un campo magnético, impide su uso inmediato sin haber extraído los fragmentos metálicos, además de ser un equipo sumamente costoso, por lo que dificulta su adquisición al igual que el equipo de Tomografía Computarizada. También, requiere de adiestramiento del personal de radiología en el manejo de los equipos de resonancia y tomografía.

## CONCLUSIONES

Sintetizando el estudio, evidencia que la virtopsia es un sistema muy útil y necesario en la práctica forense, la cual ofrece datos a través de imágenes tridimensionales de la anatomía humana, donde se pueden visualizar fácilmente lesiones patológicas, cuerpos extraños, heridas por proyectiles, entre otros, lo que permite al patólogo abarcar mayor información sobre el individuo, ayudando de esta manera a determinar con bases más firmes la causa de muerte.

La tomografía computarizada es el estudio más completo en el ejercicio de la virtopsia, a pesar de que trabaja con radiación ionizante es irrelevante a la hora de realizarse en un cadáver, permitiendo efectuar todos los cortes de imágenes necesarios con el fin de encontrar minuciosamente todos los detalles que posea el cuerpo. Gracias a la TC, se obtiene una mejor visualización de los proyectiles, debido a que es un metal y su densidad es mayor, por esto posee una mayor absorción de rayos X en comparación con el hueso y el tejido blando.

La resonancia magnética a pesar de ser una herramienta de gran utilidad en el ejercicio de la virtopsia, sólo se puede utilizar como técnica complementaria para la visualización de proyectiles debido a que los fragmentos metálicos dispersos en el cuerpo pueden afectar el campo magnético y no garantizar una buena imagen, pero de igual forma, ofrece un buen servicio de información al forense, porque permite visualizar la estructura anatómica del occiso en imágenes tridimensionales, donde se puede apreciar las lesiones ocasionadas por las balas.

Por otra parte, la virtopsia como innovación imagenológica, permite respetar la integridad física del cuerpo por ser un estudio no invasivo, el cual, puede remplazar la autopsia tradicional en algunos casos, donde se presente inconvenientes religiosos. Además, ofrece un aporte a nivel judicial en los casos de homicidios por heridas de proyectiles, donde se puede hallar fácilmente los mismos, la trayectoria intraorgánica de la bala, los órganos afectados por la misma, lo que brinda mayor información para el informe forense y pruebas penales para el servicio judicial. Finalmente, otra aplicación muy interesante de esta técnica, es que permite realizar autopsias virtuales en fallecimientos causados por virus altamente contagiosos como el ébola, donde abrir el cuerpo es un alto riesgo para el equipo médico.



## **RECOMENDACIONES**

En consecuencia, es recomendable la futura aplicación de la virtopsia en el Servicio Nacional de Medicina y Ciencias Forenses (SENAMECF) de Valencia-Edo. Carabobo, a pesar del costo elevado de los equipos de TC y RMN se expone los beneficios que trae consigo la práctica de dicha herramienta, analizando la posibilidad de extender esta práctica a nivel nacional para la optimización tecnológica de las autopsias, lo que conlleva un gran aporte en el proceso médico-legal en el país.

Por otra parte, es necesario el adiestramiento de los técnicos de radiología forense, para la implementación y uso adecuado de los equipos utilizados en esta técnica, garantizando el buen funcionamiento y la durabilidad de los mismos; ofreciendo cursos prácticos de capacitación de la virtopsia, donde se explique el protocolo, el manejo de las unidades radiológicas y el aseo apropiado en el área de trabajo, para lograr de esta manera una adquisición óptima de las imágenes radiológicas.

## REFERENCIAS

1. Simonin, C. Medicina Legal Judicial. Legislación y Jurisprudencia Españolas. 1era ed. Barcelona: Editorial JIMS; 1982.
2. Gisbert Calabuig, JA. Villanueva, E. Medicina Legal y Toxicología. 6ta ed. Barcelona: Editorial Massón; 2004.
3. Centro de noticias ONU. New York, USA. Servicio de Noticias, Departamento de Información Pública; 2015. [Actualizado 8 de agosto 2015; Citado el 1 de Mayo del 2016]. Disponible en: [www.un.org/spanish/News/story.asp?NewsID=32315#.V1RyzZHhDIV](http://www.un.org/spanish/News/story.asp?NewsID=32315#.V1RyzZHhDIV)
4. CNN en Español. Atlanta, USA. George Castellano CNN en Español. 2016 [Actualizado 25 de Abril de 2016; Citado el 3 de mayo del 2016]. Disponible en: [cnn.espanol.cnn.com/2016/04/25/9-de-las-10-ciudades-mas-peligrosas-del-mundo-son-latinoamericanas/](http://cnn.espanol.cnn.com/2016/04/25/9-de-las-10-ciudades-mas-peligrosas-del-mundo-son-latinoamericanas/)
5. Hernández, R. Machado, N. Martínez, D. Marturet, M. Importancia de la Imagenología Forense Como Herramienta de Identificación de Personas Fallecidas en Catástrofes Naturales. [Internet]. Biblioteca Virtual, Producción Intelectual DGBC-UC. 2013 [22 de mayo de 2016]. Disponible en: [http://produccion-uc.bc.uc.edu.ve/cgi-bin/wwwisis/\[in=fichero/fichero1.in\]?mfn%5Et3002=14062&%5Et3001=produc](http://produccion-uc.bc.uc.edu.ve/cgi-bin/wwwisis/[in=fichero/fichero1.in]?mfn%5Et3002=14062&%5Et3001=produc)
6. González Alvarado, GA. García Medina, V. Redondo Carazo, MV. Cegarra Navarro, MF. Virtopsia: Una nueva herramienta para la Medicina Forense. SERAM [Internet]. 2012 [20 de mayo de 2016]. S-1490. Pág. 1 de 16. Disponible en: [pdf.posterng.netkey.at/download/index.php?module=get\\_pdf\\_by\\_id&poster\\_id=11178](http://pdf.posterng.netkey.at/download/index.php?module=get_pdf_by_id&poster_id=11178)

7. Zarco Contreras, FX. Grossi, S. Lugo Pérez, AE. Soto Flores, V. IsernKebschull, J. Milla, L. Autopsia virtual vs autopsia tradicional: utilidad de la tomografía multicorte en la Medicina Forense. [Internet]. 2012 [25 de mayo de 2016]. S-1464. Pag. 1 de 47. Disponible en:  
[pdf.posterng.netkey.at/download/index.php?module=get\\_pdf\\_by\\_id&poster\\_id=113679](http://pdf.posterng.netkey.at/download/index.php?module=get_pdf_by_id&poster_id=113679)
8. Arce Mateos, FP. Fernández Fernández, FA. Mayorga Fernández, MM. Gómez Román, J. Val Bernal, JF. Libro Blanco de la Anatomía Patológica en España. [Internet]. 2da ed. España: Editorial Sociedad Española de Anatomía Patológica; 2009. [26 de Mayo de 2009; 13 de Julio de 2016]. Disponible en:  
<https://www.seap.es/documents/10157/37371/Libro+Blanco+de+Anatom%C3%ADa+Patol%C3%B3gica+2009>
9. Manzano Trovamala, JR. Figueroa, MG. Guerrero Molina, F. Arcaute Velazco, A. Balística: Balística de efectos o balística de las heridas. [Internet]. Vol. 23. 4ta. México; 11 de abril de 2001. [27 de septiembre de 2001; 13 de Julio de 2016]. Disponible en:  
<http://www.medigraphic.com/pdfs/cirgen/cg-2001/cg014i.pdf>
10. Hudson Hudson, R. Funciones y procedimientos Básicos en la Radiología Forense. AARF.1993; 12: 17.
11. Thali, M., Yen, K., Schweitzer, W., Vock, P., Boesch, C., Ozdoba, C., Schroth, G., Ith, M., Sonnenschein, M., Doernhoefer, T., Scheurer, E., Plattner, T., Dirnhofer, R. Virtopsy, a New Imaging Horizon in Forensic Pathology: Virtual Autopsy by *Post mortem* Multislice Computed Tomography (MSCT) and Magnetic Resonance Imaging (MRI)—a Feasibility Study. *Journal of Forensic Sciences*; 2003; 48(2):1-8.
12. Aso, J. Martínez Quiñones, JV. Aso Vizán, J. Pons, J. Arregui, R. Baena, S. Virtopsia. Aplicaciones de un nuevo método de inspección corporal no invasiva en ciencias forenses.[Internet]. España: Scielo; 2005 [21 de mayo de 2009; 12 de Julio de 2016]. Disponible en: <http://scielo.isciii.es/pdf/cmfn40/Art01.pdf>

13. Instituto Nacional de Bioingeniería e Imágenes Biomédicas. Tomografía Computarizada (TC). [Internet] Estados Unidos; 2013 [20 de febrero de 2014; 14 de Julio de 2016] Disponible en: [https://www.nibib.nih.gov/sites/default/files/Tomograf%C3%ADa%20Computarizada%20\(TC\).pdf](https://www.nibib.nih.gov/sites/default/files/Tomograf%C3%ADa%20Computarizada%20(TC).pdf)
  
14. Schweitzer, W. Thali, M. Breitbeck, R. Ampanozi, G. Virtopsy R. Virtopsy.com. Suiza: Universidad de Zurich; 2014 [Internet]. [19 de Mayo de 2015; 14 de Julio de 2016]. Disponible en: <http://www.virtopsy.com/images/articles/virtopsycommentary2014.pdf>
  
15. Instituto Nacional de Bioingeniería e Imágenes Biomédicas. Imagen por Resonancia Magnética (IRM). [Internet] Estados Unidos: nibib; 2013 [19 de febrero de 2014; 14 de Julio de 2016] Disponible en: [https://www.nibib.nih.gov/sites/default/files/Imagen%20por%20Resonancia%20Magn%C3%A9tica%20\(IRM\).pdf](https://www.nibib.nih.gov/sites/default/files/Imagen%20por%20Resonancia%20Magn%C3%A9tica%20(IRM).pdf)
  
16. Najar, A. Virtopsia®. Radiología en medicina forense. Salud Areandina, Bogotá (Colombia). 2012; (1): 60-76.
  
17. Montes Loaiza, G. OtáloraDaza, A. Archila, G. Applications of Conventional Radiology in the Medical Forensic Field. RevColombRadiol. [Internet]; 2013 [25 de Febrero de 2014; 13 de Julio de 2016]. Disponible en: [http://www.webcir.org/revistavirtual/articulos/marzo14/colombia/col\\_esp\\_a.pdf](http://www.webcir.org/revistavirtual/articulos/marzo14/colombia/col_esp_a.pdf)

## **ANEXOS**

## ANEXO 1

### EQUIPO PORTÁTIL DE RAYOS X



Equipo portátil de rayos X, que se encuentra en el Servicio Nacional de Medicina y Ciencias Forenses (SENAMECF) de Valencia. No está operativo por problemas técnicos.

## ANEXO 2

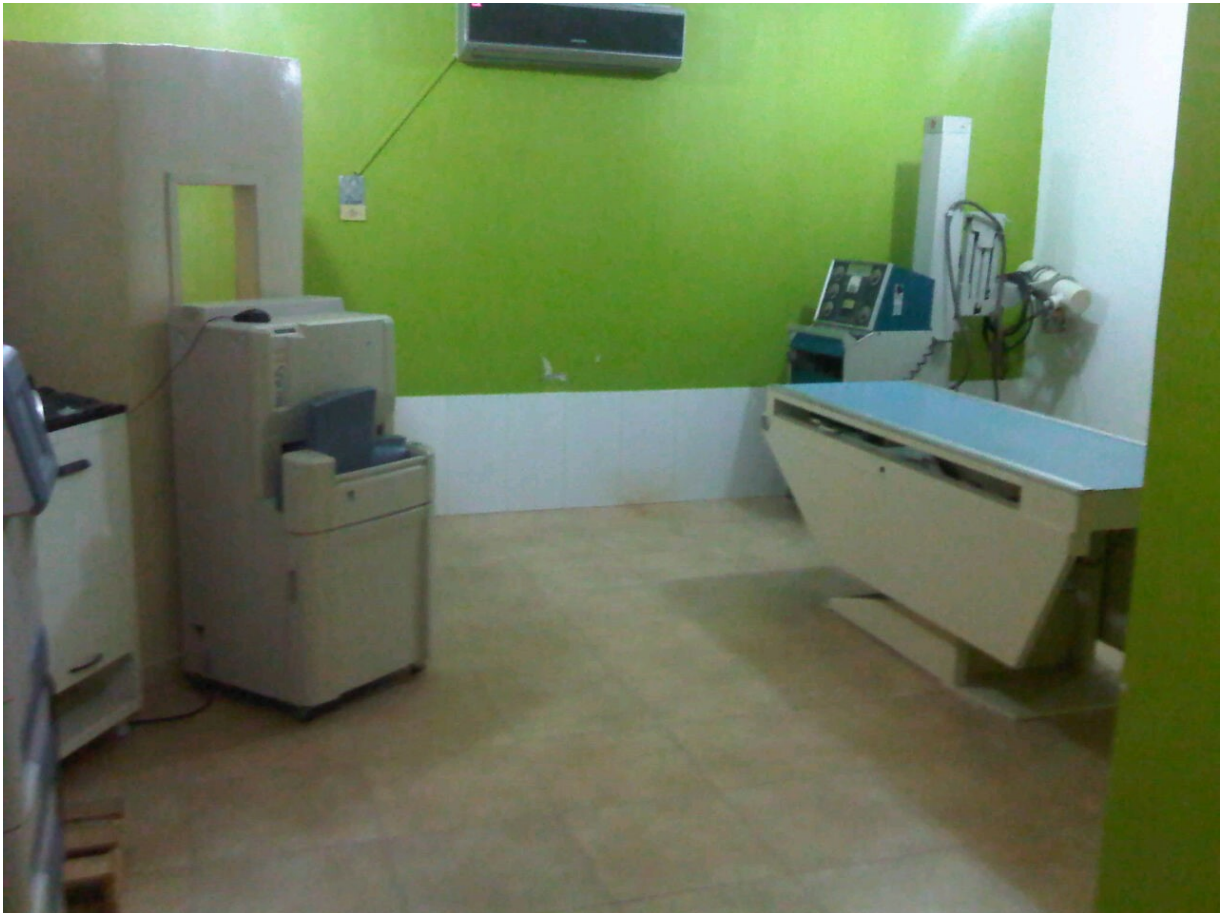### EQUIPO DIGITALIZADOR DE RAYOS X



Equipo digitalizador de rayos X, que se encuentra en el Servicio Nacional de Medicina y Ciencias Forenses (SENAMECF) de Valencia. No se encuentra en funcionamiento por problemas técnicos.

## ANEXO 3

### SALA DE RADIOLOGÍA

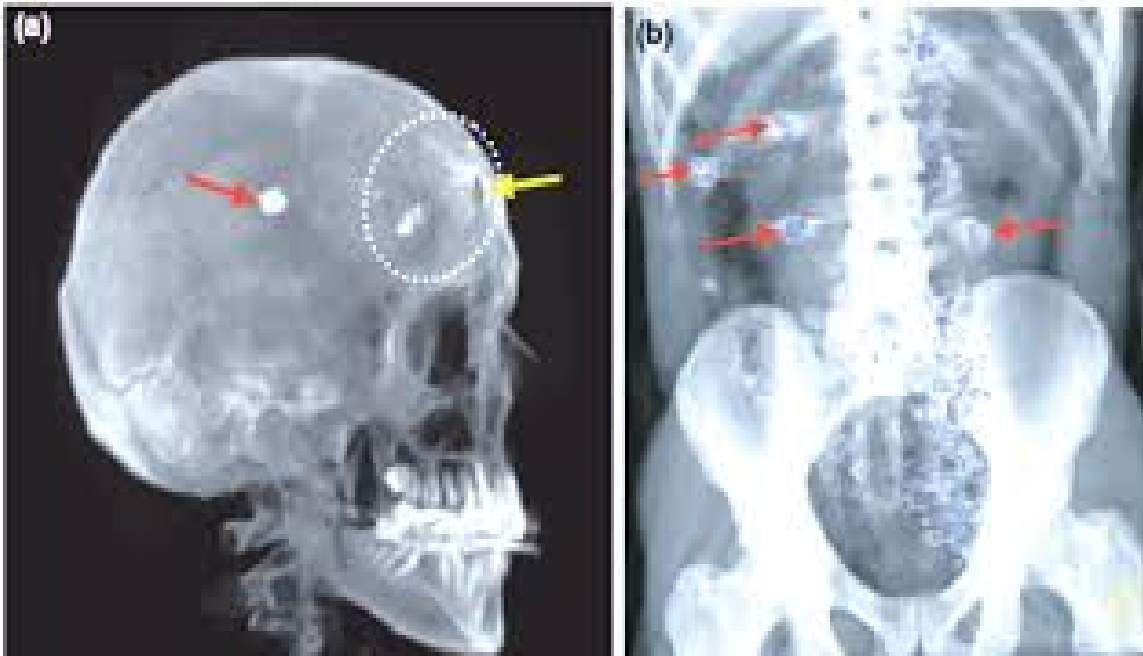


Sala de radiología del Servicio Nacional de Medicina y Ciencias Forenses (SENAMECF) de Valencia. No está operativo por problemas técnicos.



## ANEXO 4

### IMÁGENES EN RECONSTRUCCIÓN POR VIRTOPSISIA



Reconstrucción en 3D a partir de los datos de TC de víctimas por herida de bala.

Imagen (a): Reconstrucción de un cráneo mostrando el proyectil al interior de la cabeza (flecha roja). En la frente, es visible un defecto circular en el hueso (flecha amarilla), causado por la entrada de la bala.

Imagen (b): Reconstrucción en 3D del abdomen de una víctima por herida de bala, mostrando partículas metálicas en azul. Aparte de las 4 balas (flechas rojas), son visibles en frente de la columna vertebral, numerosos fragmentos de proyectiles deformados.